

# Lesioni parziali della cuffia dei rotatori: il trattamento artroscopico

E. Barbieri, A. Pisani, **G. Gemelli**, A. Lo Giudice, L. Soliera

ISTITUTO ORTOPEDICO DEL MEZZOGIORNO D'ITALIA "F. SCALABRINO" - MESSINA

## INTRODUZIONE

Il trattamento delle lesioni parziali della cuffia dei rotatori è ancora controverso. Infatti non esiste a tutt'oggi una linea guida univocamente riconosciuta tale da consentire la pianificazione di un trattamento adeguato in relazione alla tipologia lesionale. Persistendo tale incertezza abbiamo ritenuto utile riportare i risultati ottenuti con il trattamento artroscopico delle lesioni parziali della cuffia dei rotatori mediante l'applicazione sistematica della regola del foot print proposto da Nottage e Ruotolo (8).

La lesione parziale della cuffia dei rotatori è una patologia che non interessa il tendine a tutto spessore, pertanto non è possibile identificare un tramite diretto tra il versante articolare e lo spazio subacromiale.

In letteratura vi sono due classificazioni di maggior rilievo: quella proposta da Ellmann nel 1990 secondo la quale, partendo dal presupposto che lo spessore normale della cuffia è di 10-12 mm, le lesioni parziali vengono suddivise in tre gradi; nel grado I vi è una riduzione dello spessore tendineo tra 0 e 3 mm, nel grado II tra 3 e 6 mm e nel grado III la lesione è maggiore di 6 mm e interessa più del 50% del tendine (4).

Snyder (9), nel 1999, propose di distinguere le lesioni della cuffia in lesioni articolari parziali (A), lesioni bursali parziali (B) e lesioni complete (C). Le lesioni parziali (A-B) vengono classificate in 5 gradi:

grado 0 : cuffia normale con borsite e sinovite.

grado 1 : modesta flogosi senza lesioni tendinee.

grado 2 : fibrillazione delle fibre tendinee senza flap.

grado 3 : fibrillazione e frammentazione con degenerazione delle fibre con buona qualità tendinea.

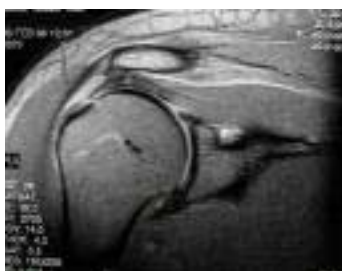grado 4 : lesione parziale con degenerazione severa e flap tendineo.

Riteniamo comunque opportuno ribadire quanto sia importante differenziare le lesioni primitive da quelle secondarie e porre particolare attenzione, fra queste ultime, al trattamento delle patologie associate (SLAP LESION, SLAC LESION, GIRD e PASTA LESION).

## MATERIALI E METODI

Dal Gennaio 2001 al Dicembre 2003, presso la II<sup>a</sup> e III<sup>a</sup> Divisione di Ortopedia dell'Istituto Ortopedico "F. Scalabrino" di Messina, sono stati trattati chirurgicamente per via artroscopica 50 pazienti (20 maschi e 30 femmine) affetti da lesioni parziali della cuffia dei rotatori, con un'età media di circa 50 anni. La selezione dei pazienti è stata particolarmente scrupolosa e la valutazione pre- e postoperatoria è stata effettuata con la scheda di COSTANT, previa accurata anamnesi ed esame clinico completo (test di Neer, Hawkins, Gerber, Jobe, Yocum, Lift off test).

In tutti i pazienti è stato inoltre effettuato un esame radiografico nelle proiezioni standard, ascellare, con defilee' del sovraspinoso, integrato da una ecografia (6) per una prima conferma del sospetto diagnostico e da una RMN di spalla che ci ha permesso di valutare la sede della lesione (7).



(foto 1: lesione parziale versante bursale accertata da RMN)

Per quanto riguarda in dettaglio le varie modalità di trattamento attuato, abbiamo tenuto conto delle numerose procedure note dalla più recente Letteratura: Esch nel 1988 propose il debridement della lesione associata all'acromionplastica (3), Ellmann nel 90

consigliava il trattamento con tecnica “mini open” delle lesioni in cui più della metà del tendine era interessata (4), Andrews e coll. (1), in uno studio effettuato su 36 atleti, riferiscono di aver ottenuto l’85 % di risultati eccellenti con il semplice debridement della lesione, Olsewski nel ‘94 proponeva il trattamento con acromionplastica artroscopica e debridement della lesione, Itoi propose il trattamento con ancora delle lesioni .

In uno studio anatomico pubblicato nel 2002 Nottage e Ruotolo (8) hanno riportato le rilevazioni autoptiche su 48 spalle; essi misurarono l’estensione in antero-posteriore dell’inserzione del sovraspinoso che è risultato di circa 25 mm di media (range 19-27mm). Il foot-print o impronta inserzionale nella estensione medio-laterale era di 11,6 mm a livello dell’intervallo dei rotatori, di 12,1 mm a livello intermedio e di 12 mm a livello posteriore. La distanza tra la cartilagine articolare e l’impronta inserzionale era compresa tra 1,5 mm nella porzione mediana e di 1,8 mm a livello posteriore con una media di circa 1,7 mm.

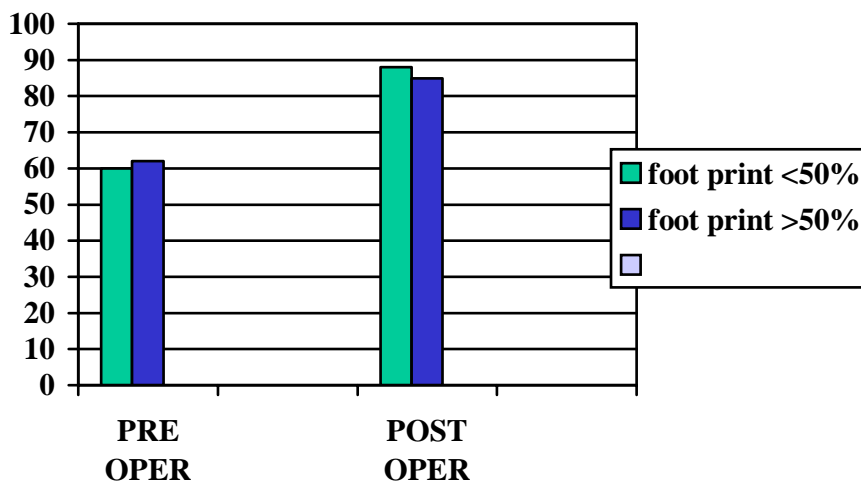
Considerando che il gap fisiologico tra il foot print e la cartilagine articolare è di circa 1,5 mm, Nottage e Ruotolo (8) evidenziavano come una lesione parziale con una esposizione maggiore di 7 mm della impronta inserzionale è una lesione che interessa più della metà del tendine. Pertanto alla luce di quanto fin qui esposto, nei 22 casi di lesioni in cui vi era una esposizione del foot print inferiore al 50% abbiamo effettuato un debridement artroscopico associato eventualmente ad acromionplastica nei soli casi in cui era presente un acromion tipo III, mentre nei 28 casi in cui l’esposizione era superiore al 50% abbiamo proceduto al debridement e alla riparazione artroscopica della lesione con ancora ed al trattamento delle lesioni associate (2 casi di SLAP LESION, 1 caso di PASTA LESION). (2) (5)

## FOLLOW UP

Il follow-up dei 50 pazienti sottoposti ad intervento per lesione parziale della cuffia dei rotatori è compreso tra un minimo di 6 mesi ad un massimo di 36 mesi.

Tutti i pazienti sono stati valutati nel pre- e postoperatorio con la scheda di COSTANT (tabella I)

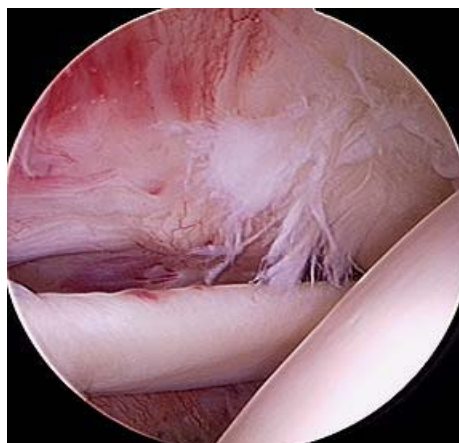
(Tab. 1)



## RISULTATI

Il gruppo di pazienti sottoposti a debridement artroscopico affetti da una moderata reazione infiammatoria sinoviale con una

osteofitosi acromiale e una ben delimitata lesione con minimo clivaggio hanno avuto un recupero funzionale più rapido rispetto al gruppo di pazienti che presentavano una lesione con foot print maggiore del 50% in cui è stata effettuata la reinserzione con ancora.



(foto 2: lesione parziale versante articolare con fibrillazione del sovraspinato)

## CONCLUSIONI

Il trattamento chirurgico delle lesioni parziali della cuffia dei rotatori con il semplice debridement viene riservato ai casi con esposizione del foot print inferiore al 50%. Nei pazienti in cui invece il foot print è superiore al 50%, secondo l'esperienza degli Autori e in linea con ciò che viene riportato in Letteratura, viene eseguito intervento di reinserzione tendinea con ancora. Pertanto, l'applicazione della regola del foot print proposto da Nottage e Ruotolo consente un metodo di valutazione accurata della estensione della lesione tendinea e rappresenta una linea guida facilmente riproducibile nel trattamento di scelta delle lesioni parziali della cuffia dei rotatori .

## RIASSUNTO

Dopo una breve esposizione sulla classificazione e sui vari criteri di trattamento delle lesioni parziali della cuffia dei rotatori e alla luce dei più recenti contributi della Letteratura sull'argomento, gli Autori presentano i risultati relativi a 50 pazienti affetti da lesione parziali della cuffia dei rotatori trattati nel triennio 2001-2003 e con un follow-up medio di 21 mesi, nei quali è stato effettuato trattamento chirurgico artroscopico con debridement nei casi di esposizione del foot print inferiore al 50%, nei casi con esposizione superiore al 50% il trattamento indicato è stato il debridement e la reinserzione tendinea con ancora.

Tenendo conto della difficoltà ad assimilare ad un criterio univoco di valutazione per una tipologia estremamente differenziata in termini di sintomatologia, di morfologia lesionale e di trattamento, gli Autori sottolineano l'importanza della applicazione della regola di Nottage e Ruotolo come linea guida per l'inquadramento nosografico e per l'indirizzo della metodica chirurgica caso per caso applicata.

## BIBLIOGRAFIA

- 1) ANDREWS JR, BROUSSARD TS, CARSON WG. Arthroscopy of the shoulder in the management of partial tears of the rotator cuff: A preliminary report. *Arthroscopy* 1:117-122, 1985
- 2) CORDASCO FA, BACKER M, CRAIG EV, KLEIN D, WARREN RF. The partial thickness tears of rotator cuff tear: is acromioplasty without repair sufficient? *Am J Sports Med* 2002; 30 (2): 257-60
- 3) ESCH J. Partial thickness cuff tears :debride o repair ? *Shoulder surgery controversies*. Laguna Hills, California 1988.
- 4) ELLMANN H. Diagnosis and treatment of incomplete rotator cuff tears. *Clin. Orthop* 1990; 254: 64-65
- 5) FUKUDA H. The menagement of partial thickness tears of the rotator cuff .*J Bone Joint Surg. Br* 2003; 85 (1) 3-11
- 6) HEDTMANN A, FETT H. Ultrasound diagnosis of the rotator cuff. *Orth.* 31(3):236-46, Mar 2002
- 7) LEE SY, LEE JK. Horizontal component of partial thickness tears of rotator cuff: imaging characteristics and comparison of ABER view with oblique coronal view at MR arthrography initial results. *Radiology* 2002; 224 (2)470-6
- 8) NOTTAGE WM, RUOTOLO C. The supraspinatus footprint: is an anatomical study of the supraspinatus insertion. A rationale guide for management of articular partial thickness supraspinatus tears. *Arthroscopy Association of North America, Washington DC, 2002*
- 9) SNYDER S. Technique of partial thickness cuff repair .*shoulder: surgery controversies*. Laguna Hills, California 1988